



## CASO CLÍNICO

### Avances en el tratamiento del tromboembolismo pulmonar agudo

*Autores:* Peña Durán A<sup>1</sup>

<sup>1</sup> Servicio de Alergología. Hospital Nuestra Señora del Perpetuo Socorro. Albacete.

#### Resumen:

Presentamos un caso de un paciente varón de 78 años con antecedentes personales de carcinoma urotelial, carcinoma epidermoide de laringe y adenocarcinoma de colon, que acude a urgencias porque desde hace unos 3 meses presenta tos con esputos hemoptoicos y aumento de disnea basal de moderados esfuerzos hasta hacerse de mínimos esfuerzos en los últimos 5-7 días y cuadros sincopales en relación con accesos de tos y esputos mucohemoptoicos. Ante factores de riesgo de desarrollo de una enfermedad tromboembólica, antecedentes personales de cáncer, combinado con una clínica compatible se decidió solicitar analítica con dímero D, siendo éste de 4228 ng/ml. A raíz de los resultados, se solicita un angio-TAC, describiendo defectos de repleción en arterias pulmonares segmentarias de lóbulo superior, medio e inferior derechos sugestivos de (TEP) tromboembolismo pulmonar agudo. Se completa el estudio con eco doppler de miembros inferiores, ecografía abdominal, dentro de la normalidad, ecocardiograma que describe una hipertensión pulmonar leve sin otros datos relevantes. Por lo que tras diagnosticar TEP se plantea tratamiento, por ello, buscamos avances en el tratamiento farmacológico.

**Palabras clave:** Tromboembolismo pulmonar; angio-TAC; dímero D; inhibidor de la trombina; inhibidor del factor Xa.

#### Resume:

We present a case of a 78-year-old male patient with a personal history of urothelial carcinoma, squamous cell carcinoma of the larynx and colon adenocarcinoma, who came to the emergency room because for about 3 months he had cough with hemoptotic sputum and increased basal dyspnea with moderate efforts until To make minimal efforts in the last 5-7 days and syncopal pictures in relation to cough and sputum mucohemoptotic accesses. Faced with risk factors for the development of a thromboembolic disease, personal history of cancer, combined with a compatible clinic, it was decided to request D-dimer analysis, which is 4228 ng/ml. As a result of the results, CT angiography is requested, describing defects of repletion in segmental pulmonary arteries of upper lobe, middle and lower right suggestive of (TEP) acute pulmonary thromboembolism. The study was completed with echo Doppler of lower limbs, abdominal ultrasound, within normality, echocardiogram describing mild pulmonary hypertension without other relevant data. As a result of the diagnosis of PE, treatment is proposed, therefore, we are looking for advances in pharmacological treatment.

**Keywords:** Pulmonary thromboembolism; CT angiography; D dimer; thrombin inhibitor; factor Xa inhibitor.

#### Introducción:

Exponemos un caso de un paciente varón de 78 años con antecedentes de carcinoma vesical y laríngeo, que fue diagnosticado de tromboembolismo pulmonar (TEP), con el fin de estudiar las diversas opciones de tratamiento según los últimos estudios realizados. En el momento del diagnóstico nuestro paciente se encontraba hemodinámicamente estable, con una puntuación mayor de 1 en el índice de severidad del embolismo pulmonar simplificado (PESI). Por las características clínicas del paciente presenta un marcador de riesgo PESI mayor de 1, con ecocardiograma con valores de ventrículo derecho ligeramente dilatado con contractilidad conservada, con mínima insuficiencia tricuspídea con presión sistólica de la arteria pulmonar (PSAP) de 40 mmHg sugestivo de hipertensión pulmonar leve y troponina T 26 ng/L (ligeramente elevada). No se consideran como

datos de gravedad y el paciente se mantiene hemodinámicamente estable, por lo que se comienza con tratamiento farmacológico. En este caso se estudian diferentes tratamientos disponibles en la actualidad.

En cuanto al tratamiento farmacológico que está indicado en este caso, vemos que las principales ventajas del inhibidor directo de la trombina, dabigatrán, e inhibidores directos del factor Xa, rivaroxabán, apixabán y edoxabán, sobre la warfarina son el inicio rápido de la acción, alcanzando la actividad anticoagulante máxima en 1-4 horas, una farmacocinética y farmacodinámica predecibles y estables, con aumentos proporcionales a la exposición en la respuesta anticoagulante y la falta de necesidad de monitorizar rutinariamente la dosis<sup>1</sup>.

Hay otros estudios relacionados con pacientes hemodinámicamente inestables con otros tratamientos disponibles como la fibrinólisis y el uso de trombolisis

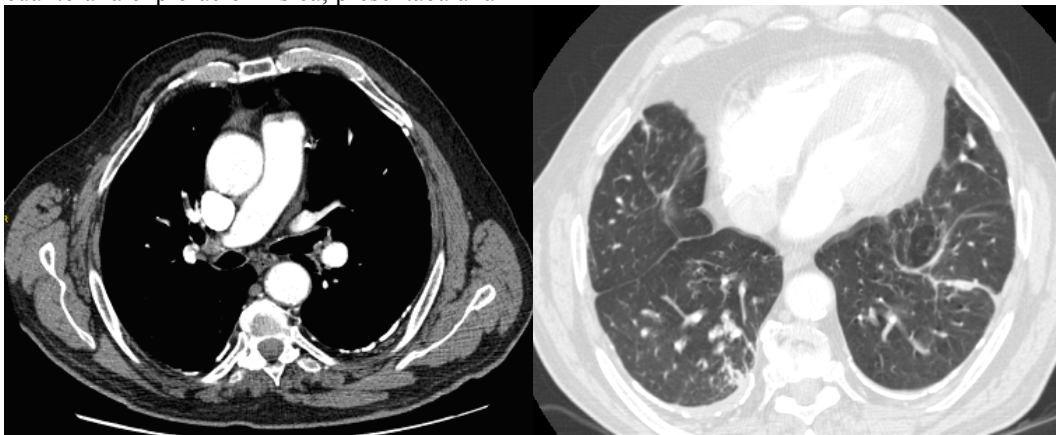
dirigida por catéter asistido por ultrasonidos (EKOS) con tratamiento fibrinolítico asociado a menores dosis.

### Observación clínica:

Presentamos un caso de un paciente de 78 años con antecedentes de adenocarcinoma de colon, carcinoma urotelial y carcinoma epidermoide de laringe, laringectomizado en el año 1995. No presentaba antecedentes de tromboembolismo o trombosis venosa profunda. Consultó por presentar una clínica de 3 meses de tos con esputos hemoptoicos. En los 5-7 días previos presentaba empeoramiento de su disnea a moderados esfuerzos hasta hacerse a mínimos esfuerzos, con cuadros sincopales en relación con accesos de tos y esputos hemoptoicos. En cuanto a la exploración física, presentaba a la

auscultación pulmonar marcada disminución del murmullo vesicular, con algún sibilante aislado en ambos campos pulmonares y, en extremidades inferiores, leves edemas distales con aumento de perímetro de miembro inferior derecho. En relación a las exploraciones complementarias, se realizó una analítica donde el dímero D estaba elevado. En el electrocardiograma presentaba únicamente un hemibloqueo de rama derecha y en la radiografía de tórax se apreciaba un índice cardiotorácico dentro de la normalidad, un aumento de densidad basal derecho y engrosamientos pleurales.

A raíz de la sospecha clínica de TEP y las alteraciones analíticas descritas, se solicitó un angio-TAC (Figura 1), con el que se confirmó el diagnóstico.



**Figura 1.** Angio-TAC: se observan defectos de repleción en arterias pulmonares segmentarias de lóbulo superior, lóbulo medio, lóbulo inferior derechos en relación con TEP agudo e infiltrado en lóbulo inferior derecho de base pleural, que podría estar en relación con infarto pulmonar. No presenta estructuras ganglionares de tamaño significativo en cadenas mediastínicas. Asocia una mínima banda de derrame pleural derecho, que podría estar en relación con infarto pulmonar

Se completó el estudio con una ecografía abdominal, donde únicamente se observó ureterohidronefrosis izquierda, ya conocida, cistectomía radical y enterovejiga.

También se realizó un ecocardiograma, donde el ventrículo izquierdo no estaba dilatado ni hipertrófico, con función ventricular global y segmentaria normal. El ventrículo derecho estaba ligeramente dilatado con contractilidad conservada. Presentaba una mínima insuficiencia tricuspídea con presiones derechas de 40 mmHg, sugestiva de hipertensión pulmonar leve.

Se realizó eco-doppler de miembros inferiores sin hallazgos de trombosis venosa profunda.

Además, se solicitó fibrobroncoscopia exploratoria, con único hallazgo de mucosa con signos de inflamación generalizada y crónica. Se recogieron muestras por broncoaspirado para microbiología y para realizar citología siendo negativas.

### Discusión:

Podemos encontrar 2 situaciones en el paciente diagnosticado de TEP: que el paciente esté hemodinámicamente estable, con ecocardiograma y troponina T normales, que es nuestro caso, o que esté hemodinámicamente inestable, con alteraciones en ecocardiograma, con disfunción del ventrículo derecho, dilatación del

ventrículo derecho que provoque una disminución de la distensibilidad del ventrículo izquierdo o una dilatación del ventrículo derecho que provoque una insuficiencia tricuspídea que ocasiona una disminución del gasto cardiaco y aumento de presión en el ventrículo derecho. La dilatación del ventrículo derecho también puede provocar una disminución del gasto cardiaco en ventrículo izquierdo. En caso de que el TEP sea inestable, tenemos que valorar que el ecocardiograma o el angio-TAC sean compatibles con el TEP, porque si lo son, hay que valorar que no haya contraindicaciones para tratamiento con trombolíticos, porque la actuación adecuada es realizar una reperfusión con fibrinolíticos sistémicos. Si hay contraindicación se debe realizar una angiografía pulmonar y valorar hemodinamia con líticos locales o cirugía<sup>2</sup>.

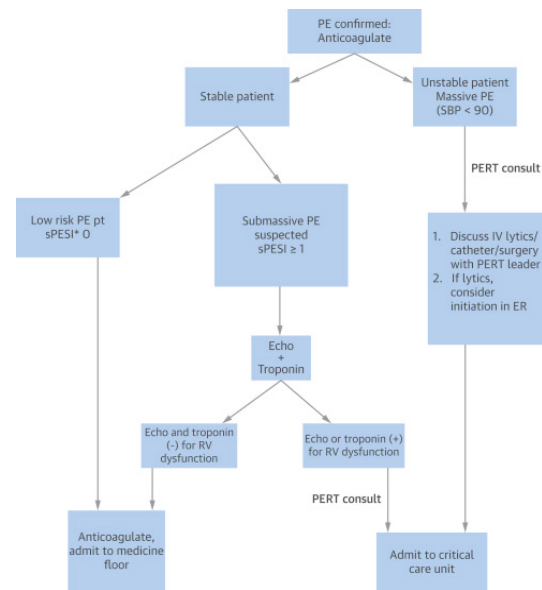
La mayoría de los pacientes con TEP continúan siendo tratados de forma conservadora, con opciones de tratamiento agresivo reservadas para aquellos con riesgo alto o intermedio-alto sin contraindicaciones. Varios estudios han mostrado beneficios de la fibrinólisis sistémica en esta población de pacientes, a expensas de un aumento del riesgo de sangrado. Actualmente, la fibrinólisis con catéter EKOS es la única terapia aprobada por la Agencia de Alimentos y Medicamentos (FDA) para el tratamiento del TEP agudo, aunque faltan estu-

dios comparativos adecuados. Otras terapias basadas en catéteres se centran en la eliminación directa del trombo sin el uso de agentes fibrinolíticos y pueden ser una opción para los pacientes que no pueden recibir fibrinólisis o no pueden esperar a que la fibrinólisis con catéter surta efecto. Aunque algunos centros han reportado resultados favorables con la embolectomía quirúrgica como tratamiento de primera línea de embolismo pulmonar de riesgo intermedio-alto y alto, es razonable reservar para pacientes con TEP acompañado de shock, que tienen contraindicaciones a la fibrinólisis, tratamiento farmacológico o que tienen trombo intracardiaco concomitante o embolia paradójica<sup>3</sup>.

En cuanto a la trombolisis sistémica, reduce la mortalidad y previene descompensaciones hemodinámicas en pacientes con tromboembolismo pulmonar masivo, con un riesgo mayor de hemorragia intracraneal y hemorragias graves. Hay estudios que han comprobado que, a largo plazo, mejoran la función de ventrículo derecho y la capacidad de realizar ejercicio a lo largo de 3 meses, en comparación con pacientes que solo han utilizado tratamiento con anticoagulación oral. Por lo que, por los beneficios clínicos de los trombolíticos, se ha incrementado el interés por su uso, utilizando técnicas con catéter que utilizan dosis menores de trombolítico para disminuir el riesgo de hemorragias<sup>4</sup>.

El paciente de 78 años presenta clínica de disnea y esputos hemoptoicos, con dímero D elevado y TAC diagnóstico de tromboembolismo pulmonar agudo. En nuestro caso, el paciente está estable hemodinámicamente y tiene una escala de PESI mayor de 1, pero el ecocardiograma está dentro de la normalidad (Figura 2).

Tras el diagnóstico de TEP se realiza tratamiento precoz con anticoagulante. Dependiendo de la estabilidad del paciente y de la escala PESI, se realizan pruebas complementarias y se administra tratamiento. Si el paciente está estable con PESI 0, de bajo riesgo, se trata con anticoagulante oral. Si el paciente tiene un TEP submasivo o PESI igual o mayor de 1 se realiza ecocardiograma y se solicita analítica con troponina T. Si no presenta diagnóstico de disfunción ventricular derecha se realiza anticoagulación, pero si el paciente presenta disfunción ventricular derecha se traslada a la Unidad de Cuidados Intensivos (UCI). Por otro lado, si el paciente, tras iniciar tratamiento con anticoagulante oral, está inestable con una presión arterial sistólica menor de 90 mmHg, se plantea tratamiento con trombolíticos, cateterismo y/o cirugía. Si se plantea utilizar trombolíticos se debe iniciar tratamiento de urgencias previo al traslado a UCI.



**Figura 2.** Algoritmo de actuación en TEP. (PESI) =1 punto si tiene >80 años, cáncer, patología cardiaca o pulmonar, frecuencia cardiaca >110 latidos por minuto, presión arterial sistólica <100 mmHg, saturación de oxígeno <90%. Echo: ecocardiografía; ER: Urgencias; IV: intravenoso; PE: embolismo pulmonar; PERT: Unidad de embolismo pulmonar; RV: ventrículo derecho; SBP: presión arterial sistólica

En cuanto a los anticoagulantes orales disponemos de otros diferentes. Los antagonistas de la vitamina K, como dabigatrán, que es un inhibidor directo de la trombina, y los inhibidores del factor Xa, como rivaroxabán, apixabán y edoxabán.

En cuanto al dabigatrán, en comparación con la warfarina, presenta una reducción del 30% de las hemorragias (en concreto, de las hemorragias mayores, se disminuye el riesgo relativo el 40%), pero también disminuyen de forma importante las hemorragias leves.

El rivaroxabán presenta una disminución del riesgo de hemorragias del 46% en comparación con la terapia convencional, por lo que supone un beneficio clínico importante.

Por lo que se refiere al apixabán, hay una reducción significativa del riesgo de hemorragias tanto graves como leves.

En cuanto al edoxabán, hay una reducción del riesgo relativo del 20% de los casos de hemorragias mayores y más leves en comparación con la warfarina.

Los anticoagulantes orales presentan una eficacia similar a los antagonistas de la vitamina K, ajustados a la dosis para el tratamiento de la trombosis venosa profunda o tromboembolismo pulmonar agudo. Además, rivaroxabán y apixabán (iniciado solo) no muestran inferioridad en comparación con la terapia estándar iniciada con anticoagulantes parenterales. En términos de seguridad, todos los inhibidores del factor X y los inhibidores de trombina demuestran menor riesgo de hemorragia que los convencionales, los antagonistas de la vitamina K1.

En cuanto a los pacientes con tromboembolismo pulmonar masivo o submasivo, se utilizan fibrinolíticos para mejorar la estabilidad hemodinámica y disminuir el

riesgo de recurrencias y muerte por esta causa. Sin embargo, este beneficio se acompaña de un riesgo aumentado de hemorragia severa y hemorragia intracraneal.

También se puede utilizar en pacientes que requieren cirugía inmediata o en aquellos en los que está contraindicada la fibrinólisis, fragmentación mecánica del trombo, *debulking* o aspiración del trombo.

Ha habido avances en las técnicas quirúrgicas cardíacas que han llevado a una reducción de la mortalidad. Además, existen pruebas que apoyan la reducción de la mortalidad a largo plazo en los pacientes sometidos a embolectomía pulmonar. La cirugía consta de la eliminación de coágulos arteriales visibles.

La colocación de un filtro de vena cava inferior está indicada en pacientes con TEP agudo que tienen contraindicaciones absolutas a la anticoagulación o en pacientes con TEP recurrente, a pesar de la anticoagulación adecuada. La posición del filtro por debajo o por encima de las venas renales depende de la ausencia o presencia de trombo de la vena renal, respectivamente. Los filtros recuperables son preferibles porque están asociados con menores tasas de complicaciones. Los filtros pueden presentar mejores resultados en pacientes con TEP masivo o de riesgo intermedio-alto<sup>3</sup>.

En conclusión, la mayoría de los pacientes deben seguir siendo tratados de forma conservadora, con el uso de inhibidores del factor Xa e inhibidores directos de la trombina, porque presentan eficacia similar a los antagonistas de la vitamina K y mayor seguridad, porque se ha demostrado una disminución del riesgo de hemorragias. Las opciones de tratamiento agresivo deben reservarse para aquellos con alto o riesgo intermedio sin contraindicaciones. Hay beneficios en la fibrinólisis sistémica en los pacientes con TEP con riesgo intermedio-alto, a expensas de un aumento del riesgo

de sangrado. Actualmente, el uso del catéter EKOS es la única terapia basada en catéter aprobada por la FDA para uso en el tratamiento del TEP agudo. Otras terapias basadas en catéteres se centran en la eliminación directa del trombo sin el uso de agentes fibrinolíticos y pueden ser una opción para los pacientes que no pueden recibir fibrinólisis. La embolectomía quirúrgica debe ser tratamiento de primera línea en el TEP de riesgo intermedio-alto y alto, TEP masivo y asociado a shock y en aquellos pacientes que tienen contraindicaciones para fibrinólisis, en los que han fallado otros tratamientos, que tienen trombo intracardiaco concomitante o embolia paradójica<sup>3</sup>.

### Bibliografía:

1. Finks SW, Trujillo TC, Dobesh PP. Management of Venous Thromboembolism: Recent Advances in Oral Anticoagulation Therapy. *Ann Pharmacother.* 2016 (Jun); 50(6):486-501. Disponible en: <http://dx.doi.org/10.1177/1060028016632785>.
2. Ubaldini J, Bilbao J, Cesar Sanpennato M, Bonorino J, Flores LA, Kenar M, et al. Consenso de enfermedad Tromboembólica Aguda. *Rev Argent Cardiol.* 2016; 84:74-91. Disponible en: <http://dx.doi.org/10.7775/rac.es.v84.i1.7739>
3. Jaber WA, Fong PP, Weisz G, Lattouf O, J Jenkins, K Rosenfield et al. Acute Pulmonary Embolism: With an Emphasis on an Interventional Approach. *J Am Coll Cardiol.* 2016 (Mar 1); 67 (8), 991-1002. Disponible en: <http://dx.doi.org/10.1016/j.jacc.2015.12.024>.
4. S. Vedantham. Interventional therapy for venous thromboembolism. *J Thromb Haemost.* 2015 (jun); 13 (S1):245-251. Disponible en: <http://dx.doi.org/DOI:10.1111/jth.12940>.